

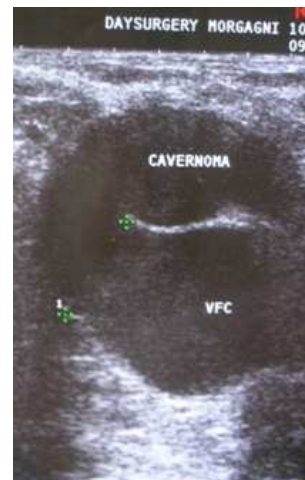
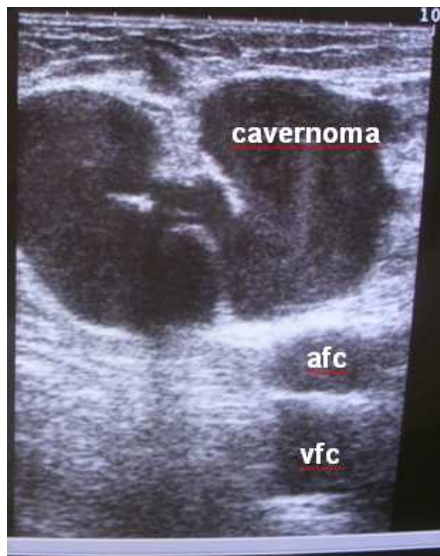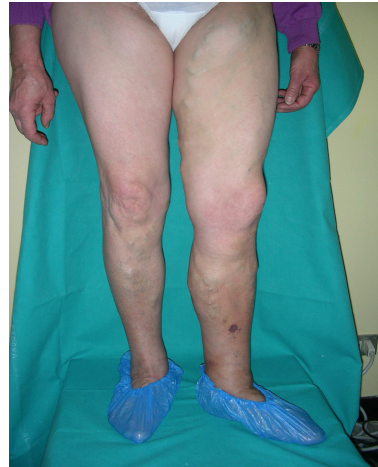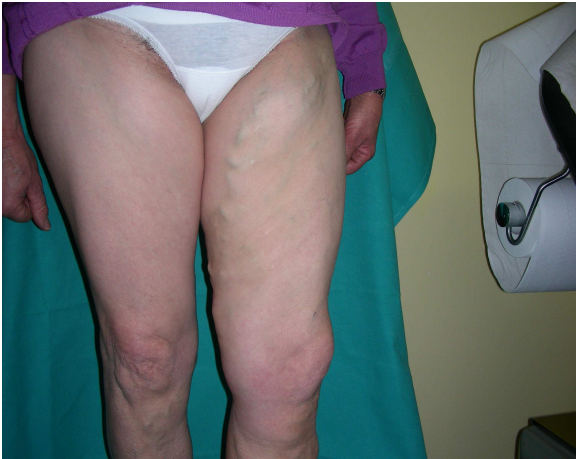Cari Colleghi,

avrei da proporvi un caso per il quale vorrei un consiglio sul migliore approccio terapeutico .

- Donna di 69 anni
- Tre gravidanze
- Varici recidive da enorme cavernoma inguinale
- Diametro neocrosse 12mm; cavernoma 30mm
- 2 interventi con accesso inguinale
- Sintomatica
- C4-5
- Non complicanze

Vi allego due immagini della gamba e dell'aspetto ecografico del cavernoma.

Grazie



Il caso proposto presenta vari elementi critici:

1. la presenza di un voluminoso cavernoma inguinale senza colletto e il duplice intervento all'inguine pongono grosse difficoltà al reintervento
2. la notevole ampiezza del cavernoma rende difficile il trattamento scleroterapico.

In questo caso comunque la mia scelta è per la scleroterapia ecoguidata con schiuma, scegliendo uno sclerosante maggiore, cioè il tetradecilsolfato di sodio e prevedendo un ri-trattamento dopo 6-8 mesi.